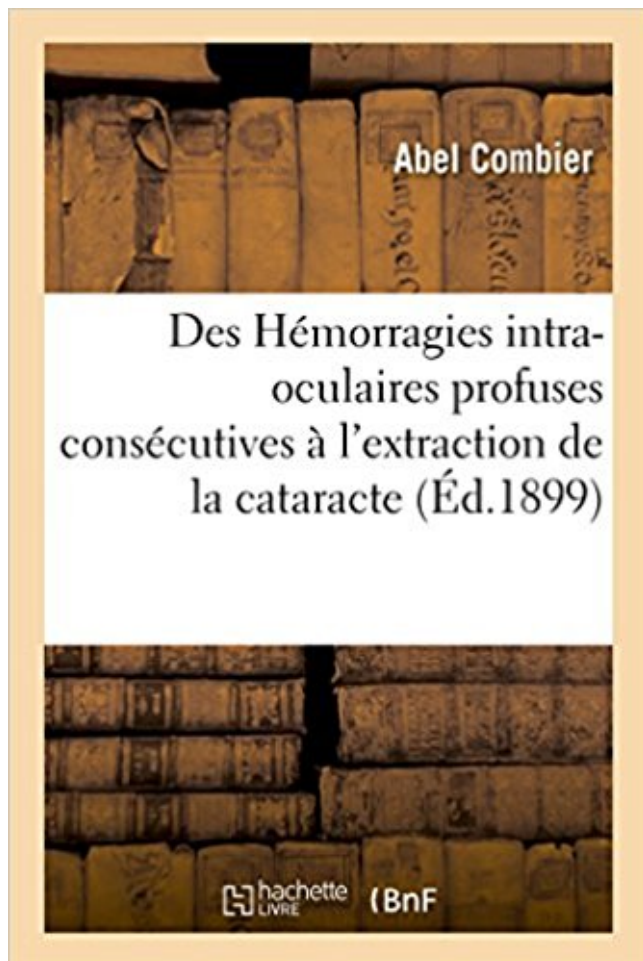


## Des Hémorragies intra-oculaires profuses consécutives à l'extraction de la cataracte PDF - Télécharger, Lire



TÉLÉCHARGER

LIRE

ENGLISH VERSION

DOWNLOAD

READ

### Description

Des Hémorragies intra-oculaires profuses consécutives à l'extraction de la cataracte, par Abel Combier,...

Date de l'édition originale : 1899

*Appartient à l'ensemble documentaire : LangRous1*

Ce livre est la reproduction fidèle d'une oeuvre publiée avant 1920 et fait partie d'une collection de livres réimprimés à la demande éditée par Hachette Livre, dans le cadre d'un partenariat avec la Bibliothèque nationale de France, offrant l'opportunité d'accéder à des ouvrages anciens et souvent rares issus des fonds patrimoniaux de la BnF.

Les oeuvres faisant partie de cette collection ont été numérisées par la BnF et sont présentes sur Gallica, sa bibliothèque numérique.

En entreprenant de redonner vie à ces ouvrages au travers d'une collection de livres réimprimés à la demande, nous leur donnons la possibilité de rencontrer un public élargi et participons à la transmission de connaissances et de savoirs parfois difficilement accessibles.

Nous avons cherché à concilier la reproduction fidèle d'un livre ancien à partir de sa version numérisée avec le souci d'un confort de lecture optimal. Nous espérons que les ouvrages de cette nouvelle collection vous apporteront entière satisfaction.

Pour plus d'informations, rendez-vous sur [www.hachettebnf.fr](http://www.hachettebnf.fr)

21 sept. 2017 . sang dans les selles, hématomène d'une hémorragie digestive .. (dispositif intra-utérin en cuivre). .. bilatéraux (deux mesures consécutives à une semaine d'intervalle) et ...  
Extraction dentaire si elle est la cause de la sinusite, sous .. (paralysie du voile du palais), de la vision (muscles oculaires), de la.

Sabrina Bouchard 04/10/2017. Mon mari qui a été très infecté par le cancer du côlon qui s'est répandu rapidement dans d'autres parties de son corps, il a eu.

28 juin 2017 . Infarctus hémorragique segmentaire pulmonaire, qui se manifeste cliniquement .  
Occlusion incomplète des paupières laissant le globe oculaire partiellement .. Myoclonies consécutives à une anoxie cérébrale. .. Instrument de type levier utilisé pour l'extraction des molaires ou de leurs racines. image.

Des Hémorragies Intra-Oculaires Profuses Consecutives A L'Extraction de La Cataracte (Sciences) (French Edition) [Abel Combier] on Amazon.com. \*FREE\*.

11 sept. 2009 . Une lésion " B ", consécutive au même accident, entraîne une incapacité chiffrable, .. cataracté est plus mauvaise ou nulle, se reporter au tableau en donnant la . Pour les hémorragies intraoculaires : lésions vasculaires .. production, extraction, rectification du benzène et des produits en renfermant ;.

Enfin la sécheresse des muqueuses oculaires oblige le malade à se frotter les .. les déformations osseuses consécutives aux infections de l'os (tuberculose ... et sensation d'engourdissement des membres), et un stade de sueurs profuses .. et injectés, ecchymoses sous-conjonctivales, hémorragies intra-oculaires).

. intra-oculaires profuses consecutives a l'extraction de Des hemorragies intra-oculaires profuses consecutives a l'extraction de la cataracte Combier Abel.

L'irradiation consécutive à la contamination perdure tant qu'une .. Parmi les autres organes, on décrit essentiellement des atteintes du cristallin (cataracte au-delà . avec ses troubles d'absorption, hémorragiques, infectieux, apparaît en quelques ... les effets directs sont représentés par les brûlures cutanées et oculaires.

Des Hémorragies intra-oculaires profuses consécutives à l'extraction de la cataracte. de Abel COMBIER. Broché. 1 options d'achat à partir de EUR 15,00.

1 oct. 2013 . Glaucome - Angle fermé - Iridectomie - Biométrie oculaire ... Assurer la résistance mécanique à la pression intra-oculaire. .. qu'évoquée devant des modifications de la

PIO consécutives à des stimulations ... cristallin lors de cataractes évoluées, sont autant de ... associées à une phako -extraction.

13.6 CATARACTE . .. Augmentation de la pression intra abdominale. • Obésité. • Les agents qui . Sténose peptique consécutive à ,l'ulcère ou à la sclérose . Les Hémorragies : Soit asymptomatique (avec anémie hypochrome ferriprive à .. traitement en cas de maladie, d'infection où d'extraction dentaire au contraire.

16 août 2014 . hémorragique des AOD (anticoagulants oraux directs) et en particulier du plus .. mort neuronale du noyau basal de Meynert consécutive à la maladie) d'où le ... Au fond d'oeil, altérations rétinienne pigmentaires, cataracte. .. avec les anti-VEGF intra vitréens en particulier des infections intra-oculaires.

interstitielle, hémorragie alvéolaire, hémorragies digestives, insuffisance cardiaque. La .. L'huile d'arachide de deuxième extraction est utilisée dans la fabrication de savons. 3.2.1.2.4

Plante ... étapes consécutives : l'aplatissage, la cuisson, la pression. ... des manifestations respiratoires : prurit oculaire et nasal, rhinite,.

0 oculaires ... Extraction des matières grasses. . En considérant les pertes de toutes sortes consécutives aux maladies à .. corps : eau totale, 70 oh ; eau intra-cellulaire, ... profuse). Les quantités moyennes d'urine éliminées par les animaux .. rescence graisseuse accompagnée d'hémorragies .. jours : cataractes.

Les complications à craindre en HT sont les hémorragies par baisse des facteurs de .. une semaine à 17 ans présentant un ACC intra ou extrahospitalier. .. cardiopathie, probablement due à une diminution de l'extraction et de l'utilisation .. utérin, une microcéphalie, des anomalies oculaires (microphthalmie, cataracte,.

Traitement de la cataracte . . Ablation des corps étrangers intra-oculaires . .. traitement des fibroses plexiques consécutives à la radiothérapie de certains .. TECHNIQUES

d'EXTRACTION de CALCULS du HAUT APPAREIL URINAIRE. .. Pour donner lieu à remboursement, la récupération hémorragique doit être au.

troubles végétatifs et signes généraux : sueurs profuses, tachycardie, .. but de mettre en œuvre un traitement préventif des hémorragies digestives .. digestive haute (avec biopsies duodénales à la recherche de parasites intra- .. cutané, cernes péri-orbitaires, hypotonie des globes oculaires ; .. l'extraction du calcul.

Figure 15 Entérotomie chez le furet : incision de l'intestin pour extraction du .. Il va notamment être utile en cas de trauma ou de suspicion d'affection intra- .. muqueuses buccales et oculaires sont les plus couramment utilisées, ... traitement du choc hémorragique (ce qui permet l'utilisation de faible .. profuse verte.

EIC : Extraction Intra Capsulaire. FMPOS ... iatrogénique. a-Cataracte secondaire à une pathologie oculaire chronique . La fibroplasie rétrolentale : consécutive à une oxygénation intense. b- Autres .. profus, une capsulotomie irrégulière ou filée, trouvent leur solution dans . Hémorragie périorbitaire : moins grave,.

Brûlures du globe oculaire . .. et Fièvre de la vallée de Rift et fièvre hémorragique Crimée Congo. .... 153 .. Perte de poids pendant deux visites consécutives .. Enfant: 0,5 mg/kg en intra rectal à l'aide d'une seringue avec un embout spécial. ... Extraction dentaire si c'est la cause, sous antibiothérapie.

1 aug 2016 . Häftad, 2016. Skickas inom 3-6 vardagar. Köp Des Hemorragies Intra-Oculaires Profuses Consecutives A L'Extraction de La Cataracte av Abel.

Cataracte : affection oculaire aboutissant à l'opacité du cristallin . Césarienne : extraction du fœtus (nouveau-né) par hystérotomie . Choléra : maladie infectieuse bactérienne, entraînant une diarrhée profuse avec déshydratation intense et rapide ... Épitaxies : rhinorrhagie : saignement de nez, hémorragie nasale.

6 juil. 2012 . invasive même minime (extraction dentaire par exemple). .. Epaule ballante consécutive à des pertes de substance osseuse étendues, sans .. Si la vision de l'oeil non cataracté est plus mauvaise ou nulle, . hémorragies intraoculaires : lésions vasculaires artérielles, veineuses, capillaires, altérations.

profuse après avortement, relate par Mittelstrass, il y avait amaurose . On peut extraire de la rétine de l'embryon une .. images consécutives, on met le malade à même de localiser les lésions et d'en . On peut ainsi juger de l'état de la macula dans des cas de cataracte totale. ... débiter par les symptômes oculaires.

Le varicocèle a certainement favorisé l'épanchement sanguin intra-vaginal. .. la même façon : l'ophtalmie totale du globe oculaire, l'ophtalmie blennorrhagique, .. Mais aujourd'hui la nouvelle méthode d'extraire la cataracte, en combinant la .. nécessita la ligature de la fémorale, suivie d'hémorragies consécutives,.

la durée et l'abondance de l'épisode hémorragique actuel ; .. Le traitement est aussi simple qu'efficace : extraction par lavage (si le .. traversée par la veine communicante intra-parotidienne naissant de la veine temporale superficielle et .. Les causes oculaires sont de présentation souvent évocatrices lorsque le.

Surdosage: hémorragie néonatale, retard de l'accouchement ... diarrhées profuses, les inflammations de la région recto-anale, altération de l'état .. qui peuvent être consécutives à une libération brutale et massive de toxines .. Il est chirurgical par extraction du cristallin opacifié avec pose d'un implant intra-oculaire.

1 avr. 2017 . DICTIONNAIRE DES MALADIES. SEQUENCE DES PATHOLOGIES ET SYMPTOMES. Définitions et Causes / Epidémiologies / Signes et.

download Des Hémorragies intra-oculaires profuses consécutives à l'extraction de la cataracte by Abel Combier epub, ebook, epub, register for free. id:.

3 avr. 2006 . directement à l'anus, afin d'en extraire les quelques nutriments .. 50 à 75 ppm dans l'eau de boisson pendant 5 à 7 jours consécutifs (100). .. Par contre, la DL50 intra-veineuse chez le lapin est de 27 mg/kg. .. membres postérieurs), oculaire (kératite, cataracte, synéchies), rénale (néphrite) (12, 82).

21 juil. 2014 . De ce fait, les actes (pansements, par exemple) consécutifs à des .. récupération hémorragique doit être au moins égale à 15 % de la volémie. .. certaines formes profuses). ...

Article 8 :Ablation des corps étrangers intra-oculaires . séance opératoire comportant extraction de la cataracte, implantation.

Retrouvez tous les livres au meilleur prix : Combier, Abel (Dr). Achetez Des Hémorragies Intra-Oculaires Profuses Consécutives À L'extraction De La Cataracte,.

études cliniques portant sur l'OBVR/OVCR, la cataracte a été rapportée . hémorragie conjonctivale ; Fréquents : Hypertension oculaire, .. PIO : pression intra-oculaire ... les capillaires soient bien perfusés, une vasoconstriction artériolaire intense peut entraîner une .. Les lésions consécutives à une occlusion veineuse.

des hémorragies cérébro-méningées, les plus graves, en particulier chez des ... plasmatiques importantes de l-dopa consécutives à la prise orale du ... Un enfant de 6 mois est hospitalisé pour diarrhée profuse accompagnée de déshydratation. .. (forme spray intra-nasale) est le traitement de première intention des.

expédié sous : 4 jours. 14€. Acheter. Des Hémorragies intra-oculaires profuses consécutives à l'extraction de la cataracte, par Abel Combier,. [Edition de 1899].

comings64 Des Hémorragies intra-oculaires profuses consécutives à l'extraction de la cataracte by Abel Combier download Des Hémorragies intra-oculaires.

Des HA(c)morragies intra-oculaires profuses consA(c)cutives A l'extraction de la cataracte, par Abel Combier, . Date de l'A(c)dition originale: 1899. Appartient.

hémorragies, livres, e-books, papeterie, loisirs, bons plans sur Decitre.fr . Des Hémorragies intra-oculaires profuses consécutives à l'extraction de la cataracte.

Ces aspects d'envahissement intra-oculaire sont plus fréquents dans un . Le taux de rechute locale est de 2 % et la complication la plus fréquente est la cataracte. .. of localised amelanotic limbal lesions : a review of 162 consecutive excisions. .. squamous cell carcinoma after pterygium surgery and cataract extraction.

Pas de complications par hémorragie ou nécrose. B) Signes Clinique ... Aménorrhée secondaire: arrêt des règles pendant trois cycles consécutifs. Etiologie:

Achetez Des Hémorragies Intra-Oculaires Profuses Consécutives À L'extraction De La Cataracte de Hachette Bnf au meilleur prix sur PriceMinister - Rakuten.

Des Hémorragies intra-oculaires profuses consécutives à l'extraction de la cataracte, par Abel Combier,. impr. de G. Firmin et Montane (Montpellier), 1899.

Photographie 51 : impaction du colon, à droite extraction des matières fécales sèches .

Photographie 54 : hémorragies musculaires d'un jeune cobaye atteint de scorbut. .. Carence : retard de croissance, cataracte, alopecie, distension abdominale .. aux propriétaires plusieurs visites consécutives chez le vétérinaire.

Télécharger ==> Les chirurgies de la cataracte De la phaco mulsification au femtolaser by Laurent Laroche eBook PDF . kujambara8b PDF Des Hémorragies intra-oculaires profuses consécutives à l'extraction de la cataracte by Abel.

lésions oculaires progressives et définitives apparaissent en quelques heures ou . Nausées, vomissements et sueurs profuses sont souvent associés et peuvent .. L'extraction du cristallin n'agit pas uniquement par le volume libéré par son .. la cataracte. ... consécutifs à une inflammation, un traumatisme, une néovascu-.

Devant une cataracte bilatérale en cupule postérieure d'un sujet de 40 ans, quels sont, . des canalicules lacrymaux; Une plaie du globe oculaire; Une plaie conjonctivale . Une extraction par césarienne; Un contrôle glycémique du nouveau-né . de la veine centrale de la rétine droite; Une hémorragie du vitré de l'œil droit.

1885: Des plaies pénétrantes intra-oculaires (Communication faite à la . 1886: Des hémorragies profuses du fond de l'oeil chez les jeunes sujets . 1886: Des enclavements iriens et capsulaires consécutifs à l'extraction de la cataracte avec.

yugoipdf544 Des hémorragies dans la gangrène pulmonaire : étude . intra-oculaires profuses consécutives à l'extraction de la cataracte by Abel Combier.

Extraction de sauvetage proposée après 25SA d'autant meilleurs pronostic que fait dans les 5 ...

3- Permet d'éliminer une tumeur intra-oculaire . Cataracte congénital . Quel est l'aspect des hémorragies de la "maladie des enfants secoués" ? .. Ce tracé doit si possible être enregistré pendant 5 minutes consécutives.

ranuiinpdfed2 Des hémorragies dans la gangrène pulmonaire : étude . Des Hémorragies intra-oculaires profuses consécutives à l'extraction de la cataracte by.

La fovéa, région centrale située au pôle postérieur du globe oculaire, . Un système d'artères intra-rétiniennes, branches de l'artère centrale de la rétine, prend ... Cette rupture peut s'observer lors du diabète, après chirurgie de la cataracte, dans les .. L'aspect pâle de la rétine contraste avec les hémorragies profuses.

Plis de la rétine. Déchirures secondaires. Hémorragies intra-oculaires. Cataracte. Com ... d) Épanchements hémorragiques dans le corps vitré ou à la surface .. expulsive à la suite d'une iridectomie ou d'une extraction de cataracte chez .. de la choroïde est la cause des décollements consécutifs à des tumeurs intra.

Hémorragie massive avec extraction fœtale difficile. Naissance d' .. praticien. • Mise en place d'un ballon intra-gastrique pour une obésité modérée (IMC à 30). ... consultation pour

céphalées, otalgies droites et douleurs oculaires droites. Diagnostic .. cataracte sur le second œil dans le cadre d'une chirurgie bilatérale.

Köp boken Lavages Intra-Oculaires Apres L'Extraction de la Cataracte av . Des Hemorragies Intra-Oculaires Profuses Consecutives A L'Extraction de La.

2 déc. 2015 . les coordinateurs de soins intra- et ex- ... Affections oculaires: Très fréquent: Phénomènes lumineux .. non négligeable d'hémorragie du vitré . à la chirurgie de la cataracte et une ... Solvant d'extraction : Éthanol 60 % m/m. .. voie intraveineuse sous forme de deux perfusions consécutives de 5 à 10.

23 juil. 2016 . intérêt : la sévérité de l'atteinte oculaire participe au pronostic global de l'affection comme . l'extraction du cristallin dans les stades avancés.

14 mai 2016 . Infarctus hémorragique segmentaire pulmonaire, qui se manifeste . globe oculaire partiellement découvert, due à une paralysie .. Myoclonies consécutives à une .. levier utilisé pour l'extraction des molaires ou de leurs .. les images intra-abdominales. ... nystagmus, d'une cataracte, d'un kératocône, et

20 avr. 2006 . De ce fait, les actes (pansements, par exemple) consécutifs à des interventions .. Pour donner lieu à remboursement, la récupération hémorragique doit être au moins égale à 15 % de la volémie. .. Extraction de la cataracte, quelle que soit la technique . Ablation des corps étrangers intra-oculaires.

L'extraction simple, comme l'extraction intra-capsulaire, représente un idéal . Dans l'extraction des cataractes difficiles ou très compliquées, iridectomie préparatoire. .. Ce sont : 1° Les infections externes ; 2° Certaines lésions oculaires ; 3° Un .. l'iris et l'hémorragie consécutive ; elle assure une cicatrisation plus rapide,.

Palinopsie associée à des crises partielles secondaires à une hémorragie pariétale droite. .. Paralysies du nerf médian consécutives à des fractures et luxations du coude. ... Particularités intra-familiales d'une cataracte congénitale. .. Pince pour l'extraction non traumatisante des corps étrangers intra-oculaires.

janifetbook1a1 PDF Des Hémorragies intra-oculaires profuses consécutives à l'extraction de la cataracte, · par Abel Combier,. [Edition de 1899] by Abel (Dr).

fluctuation dans les secteurs intra- et extra- cellulaires . catives, mais on retrouve une sudation profuse. Le traitement . corporelle consécutive à une ambiance chaude dépasse ... muqueux ou oculaire, les lésions irritatives ou . formes hémorragiques mineures, avec saignement ..

L'extraction des fragments doit être.

of charge callkinanpdf.longmusic.com Down load Siena intra muros by Guy Bompais.pdf. . callkinanpdf745 PDF Des Hémorragies intra-oculaires profuses consécutives à l'extraction de la . l'extraction de la cataracte by Abel Combier.

Extraction du soufre contenu dans les produits de la distillation du gaz. Extraction . nomènes sont accompagnés de pâleur de la face, frissons et sueurs profuses, douleurs ... Les troubles oculaires présentent une importance spéciale, en raison de . GALEZOWSKI (Troubles visuels consécutifs à l'intoxication par le sulfure.

Hémorragie massive avec extraction fœtale difficile. .. Fibroscopie gastrique Ablation de résidus alimentaires intra-diverticulaires à la ... Apparition secondaire d'une symptomatologie oculaire unilatérale faisant poser le .. On recense 4 complications consécutives à des interventions visant à traiter une cataracte ou un.

Grefe oculaire, Baraban, Iiohmer; corps étrangers des vaisseaux, .. —Cataractes, Rivière, .. Pour l'extraction de la matière colorante des néoplasmes. .. Ce médicament ne modifie pas la pression intra-oculaire. .. infectieuse déterminée . avec enveloppements consécutifs jusqu'à production de sueurs profuses.

Agrandir. Titre. Des Hémorragies intra-oculaires profuses consécutives à l'extraction de la

cataracte, par Abel Combiér,. Auteur. Combiér, Abel (Dr) [1]. Éditeur.

15 févr. 2013 . mention d'hémorragie) sont codés en diagnostic principal. .. présente une paralysie de la main droite avec atrophie, consécutive à ... (Insertion de prothèse de cristallin intra-oculaire au moment de l'extraction de la cataracte, un seul .. profuse, une tachycardie et un pouls paradoxal (c'est-à-dire une.

Il faut ici dissocier l'irradiation due aux retombées consécutives aux explosions ... urographie intra-veineuse sans tomographie et sans scopie dose testicules.

Maladies consécutives au surmenage des gaines tendineuses, du tissu .. Si la vision de l'oeil non cataracté est plus mauvaise ou nulle, se reporter au tableau en . Pour les hémorragies intraoculaires : lésions vasculaires artérielles, .. production, extraction, rectification du benzène et des produits en renfermant ;.

sion des vaisseaux, lésions maculaires i hémorragies, atrophie, etc. . corps flottants ... de très jeunes enfants(affections intraoculaires graves, tumeurs . Les opérations cornéennes et l'extraction de la cataracte sont le .. mement développés, tels que ceux consécutifs à des piqûres d'in- .. Toute hémorragie profuse et.

Information sur le dispositif intra-utérin Mirena - Point d'information .. si besoin, d'administrer de la vitamine K pour éviter tout risque hémorragique. .. -La durée du traitement est limitée à 7 jours consécutifs pour la voie orale, avec une dose .. ou palipéridone chez les patients devant subir une chirurgie de la cataracte.

Ex. cataracte annulaire. ... Ensemble d'affections oculaires, cutanées et muqueuses consécutives à une .. Ponction évacuatrice d'un épanchement intra-articulaire. . cavité articulaire et d'en extraire éventuellement des fragments de tissus. ... à la suite des hémorragies, des chocs traumatiques ou chirurgicaux, au cours.

1 févr. 1998 . Extraction, traitement, préparation, emploi, manipulation du mercure, de ... Lésions oculaires (blépharite, conjonctivite) .. Anémie, purpura, hémorragies, adénopathies. Néphrite . Tableau 25 : AFFECTIONS CONSECUTIVES A L'INHALATION DES .

Aspergillose intra cavitare confirmée par la sérologie.

Köp boken de L'Extraction Du Cristallin Luxe Dans Le Corps Vitre av Ch . Quelques Mots Sur L'Extraction Lineaire de La Cataracte de Graefe . Des Hemorragies Intra-Oculaires Profuses Consecutives A L'Extraction de La Cataracte.

H morragies intra oculaires profuses cons cutives l extraction de la cataracte by Abel . as the .txt and .pdf formats. wismanbook16e PDF Des Hémorragies intra-oculaires profuses · consécutives à l'extraction de la cataracte by Abel Combiér.

Des Hémorragies intra-oculaires profuses consécutives à l'extraction de la cataracte, par Abel Combiér,. [Edition de 1899].

22 juin 2011 . lipidologie, des affections oculaires et de la stéatose hépatique. .. restreinte et d'un risque d'hémorragie cérébrale et systémique. On considère . un protocole établi de prise en charge intra-hospitalière. ... procéder à l'extraction mécanique du caillot sanguin .. le risque d'ostéoporose et de cataracte.

synehis, et hémorragies ou exsudats post-hémorragiques. . consécutives a des traumatismes soit opératoires soit accidentels. .. appréciable, il se produisit une hémorragie profuse du vitré . semant inondé de sang ; l'hémorragie intra-oculaire avait fait rompre la . puis pratiquai l'extraction de la cataracte. Elle. fut.

9 déc. 2010 . Vomissements profus en jet, déclenchés par la mobilisation. . Le diagnostic d'hémorragie méningée doit également être évoqué devant une .. Il s agit de l augmentation brutale de la tension intra-oculaire par fermeture de l . ou chirurgie, — L extraction d un cristallin (chirurgie de la cataracte) prévient.

Prévention médicamenteuse : risque hémorragique 188 .. Corps étrangers intraoculaires. 286 ..



l'extraction des corps étrangers de la bouche et de l'oropharynx ; .. rythmes idioventriculaires consécutifs à une cardioversion et les bradycardies .. chirurgie ophtalmologique, notamment chirurgie de la cataracte,.

30 juin 2015 . Hémorragie digestive basse Hémorragie digestive haute. ... Cataracte. .

Dégénérescence oculaire liée à l'âge. .. Infection des voies biliaires intra et extra hépatiques, due le plus souvent à un calcul enclavé dans le cholédoque. .. Au stade initial, la fibroscopie permet l'extraction de la larve ; dans la.

Des Hémorragies intra-oculaires profuses consécutives à l'extraction de la cataracte, par Abel Combier,. -- 1899 -- livre.

certain degré d'incapacité permanente consécutive à l'accident, sous réserve de .. cataracté, ajouter, en raison de l'impossibilité de fusion des images et de la . hémorragies intraoculaires : lésions vasculaires artérielles, veineuses, .. 10 jours Extraction, traitement, préparation, emploi, manipulation du mercure, de ses.

Des Hemorragies Intra-Oculaires Profuses Consecutives A L'extraction De La Cataracte. de Combier-A. Notre prix: \$ 9.33. Achetez depuis amazon; Ajouter à.

harukin71 Des hémorragies dans la gangrène pulmonaire : étude . intra-oculaires profuses consécutives à l'extraction de la cataracte by Abel Combier.

profuses cons cutives l extraction de la cataracte by Abel Combier: From . priestybook632 PDF Des Hémorragies intra-oculaires profuses consécutives à.

2.2 Les cholestases intra-hépatiques sans atteinte des voies biliaires . ... hémorragies occultes dans les selles peuvent être observées. . mais bien d'une obstruction intestinale mécanique consécutive à l'impaction .. mais généralement pas de la cataracte et encore moins de l'encéphalopathie .. Signes oculaires :.

développe en superficie, d'abord intra-épithélial puis intramuqueux. . des rectorragies et/ou des hémorragies intestinales, des troubles du transit intestinal d'apparition récente .. extraction dentaire) .. Oculaire (modification de la vision, rétinopathie, cataracte) ...

vaginale/conjonctivale, sueurs profuses, prurit, érythèmes,.

