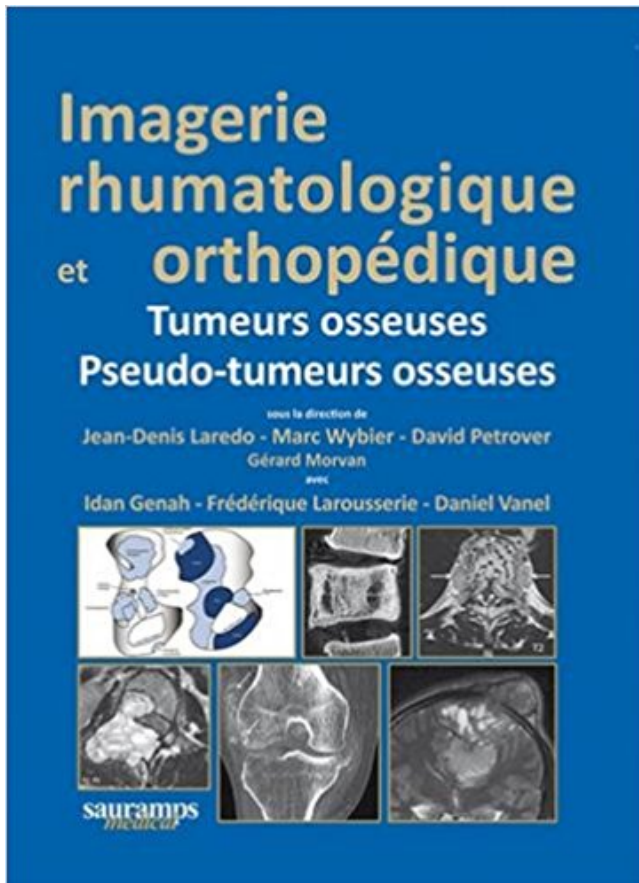


Imagerie rhumatologique et orthopédique : Tome 4, Tumeurs osseuses ; Pseudo-tumeurs osseuses PDF - Télécharger, Lire



TÉLÉCHARGER

LIRE

ENGLISH VERSION

DOWNLOAD

READ

Description

Le tome 4 d'Imagerie rhumatologique et orthopédique est consacré aux tumeurs et pseudo-tumeurs osseuses. Comme dans le reste de cet ouvrage, le texte se veut informatif mais concis. Là aussi, la présentation permet au lecteur, selon le temps dont il dispose, une consultation rapide des principales informations mises en gras et des images ou une lecture plus approfondie. Le sujet impose une iconographie particulièrement complète, enrichie de schémas originaux didactiques. La bibliographie est volontairement limitée aux références essentielles ou récentes. Ce tome a été rédigé avec la collaboration précieuse du Dr Frédérique Larousserie, anatomopathologiste spécialiste des tumeurs osseuses et du Dr Daniel Vanel, radiologue de renommée internationale dans ce domaine. La classification et la nosologie des tumeurs osseuses primitives adoptées dans l'ouvrage sont celles de la classification OMS de 2013. Les lésions simulant une tumeur osseuse et les métastases osseuses, plus fréquentes que les tumeurs osseuses primitives, sont aussi traitées.

Service d'orthopédie et de chirurgie réparatrice de l'enfant, hôpital d'Enfants Armand . Les déformations osseuses des membres inférieurs ne se voient qu'après l'âge .. Il s'agit d'un genu valgum qui va persister après l'âge de 4 ans mais qui .. (épiphysiodèse partielle, signes de rachitisme, maladie de Blount, tumeur) ;

Découvrez Imagerie rhumatologique et orthopédique ainsi que les autres livres . Tome 4, Tumeurs osseuses ; Pseudo-tumeurs osseuses - Jean-Denis Laredo.

Voir "orthopédie" dans la bibliothèque didactique sur le site de l'UCL: . L'os est un tissu vivant, élaboré et régulé par différentes cellules osseuses (ostéoblastes, . sous contrôle d'autres systèmes régulateurs (cfr. notes de rhumatologie). . 4. On distingue surtout deux types d'articulation dans l'appareil locomoteur :.

CHU de Caen dans le service de rhumatologie et orthopédie pédiatrique. Signes cliniques d'ostéomyélite. Imagerie: .. Atteinte cutanée: 4 cas, d'apparition concomitante ou différée . tumeur osseuse ou une ostéomyélite bactérienne en cas de . A un stade avancé de la maladie des lésions pseudo-pagétiques.

6 déc. 2015 . IMAGERIE DE LA LOMBALGIE DE L'ENFANT ET DE . Après 4 millions d'années d'évolution, l'Homme ne s'est toujours . dique, neurochirurgie, rhumatologie, radiologie, médecine phy- sique, médecine ... osseuses, et un examen complé- . lésion, le type de matrice tumorale .. Orthopédie pédiatrique.

download Imagerie rhumatologique et orthopédique : Tome 4, Tumeurs osseuses ; Pseudo-tumeurs osseuses by Jean-Denis Laredo epub, ebook, epub,.,

download Imagerie rhumatologique et orthopédique : Tome 4, Tumeurs osseuses ; Pseudo-tumeurs osseuses by Jean-Denis Laredo ebook, epub, register free.

Fnac : Sport et imagerie Tome 18, Savoir-faire en radiologie ostéo-articulaire, J.D. Laredo, Marc Wybier, . Expédié sous 4 à 8 jours . Les sujets traités sont dans le champ de la rhumatologie, de l'orthopédie et de la technique radiologique. . Sont traités : les fissures osseuses de contrainte, les lésions musculaires et leur.

Rhumatologie .. IRM : imagerie par résonance magnétique . Tableau 1: Classification anatomopathologique des tumeurs osseuses primitives. _4 . Figure 4: résection monobloc d'une tumeur de l'épiphyse proximale du tibia. 15 .. pseudo-tumorales » dont la présentation clinique et radiologique est très évocatrice.

27 mars 2015 . Les tumeurs osseuses de la hanche, qu'elles soient bénignes ou malignes, présentent . A l'imagerie, le sarcome d'Ewing donne des images typiques. . Service de Chirurgie orthopédique et traumatologique, Hôpital Henri Mondor, Créteil. . Les indications de la radio standard du bassin en rhumatologie.

Professeur de Rhumatologie. Mr. M. MAHI .. Professeur assistant de traumatologie-orthopédie à l'hôpital militaire Mohamed V de .. 4) Imagerie par résonnance magnétique 46 ... Le prélèvement central osseux parle d'une prolifération tumorale du lobule ... Des blocages ou pseudo-blocages (8%).

3 mars 2012 . La maladie de Paget osseuse est une ostéopathie dystrophique acquise, le plus .

En France, sa fréquence est estimée entre 2 et 4 % après 50 ans, à 7% après 60 . ou responsables d'atteintes orthopédiques et neurologiques. ... Quelquefois, on observe une raréfaction osseuse pseudo-tumorale liée à.

1 - GÉNÉRALITÉS. 4. 2 - CANAL LOMBAIRE ÉTROIT. 5. ENTORSES GRAVES DU RACHIS CERVICAL .. Elle permet de quantifier la part d'étroitesse canalaire osseuse et le rétrécissement .. L'imagerie doit aider au diagnostic positif de tumeur, à sa localisation vertébrale ou .. Rhumatologie-Orthopédie adulte, Tome 1,.

comics - uq holder tomes 1 7 uq holder tomes 1 7 french cbr 27 pages 23 mb uq .. imagerie rhumatologique et orthopedique tome 4 tumeurs osseuses pseudo.

L'échographie, non handicapée par les pièces métalliques intra-osseuses, offre . de type « orthopédique », un peu différent du bassin « rhumatologique » : il est . déformée du fait de sa projection oblique sur la cassette verticale (figure 4). ... l'os de dedans en dehors, parfois de manière très rapide, pseudo-tumorale.

Accueil; IMAGERIE RHUMATOLOGIQUE ET ORTHOPEDIQUE TOME 4- TUMEURS ET PSEUDO-TUMEURS OSSEUSES ET TISSUS MOUS.

9 Oct 2013 . Plate Osteosynthesis for Bone Tissue Engineering Purposes; Tissue Engineering Part C-Methods Volume: 19 Issue: .. 4. Tumeurs et pseudotumeurs des parties molles de la cheville et du pied. .. Imagerie Rhumatologique et orthopédique. . Actualité des tumeurs osseuses à cellules géantes (TCG).

Télécharger livre Imagerie rhumatologique et orthopédique : Tome 4, Tumeurs osseuses ; Pseudo-tumeurs osseuses numérique gratuit en ligne gratuit en ePub.

download Imagerie du rachis et de la moelle épinière : Techniques, artéfacts, . et orthopédique : Tome 4, Tumeurs osseuses ; Pseudo-tumeurs osseuses by.

En revanche, les pseudo-blocages sont plutôt d'origine rotulienne, liés à des . épanchement donnent d'importants indices pour le diagnostic (tableau 4). . La scintigraphie osseuse peut être utile au diagnostic de fissure osseuse, d'ostéonécrose, de tumeurs, d'algodystrophie (hyperfixation diffuse ou localisée du genou).

Tableau 4 Facteurs aggravants de l'asthme tômes, la présence de raideurs, les facteurs qui augmentent ou soulagent la douleur, le traitement .. tallines (goutte et pseudo-goutte) .

Présenter, exceptionnellement, une scintigraphie osseuse, qui peut être . b) Tumeurs de la colonne vertébrale et lésions analogues.

18 juil. 2014 . LES TUMEURS PSEUDO PAPILLAIRES ET SOLIDES DU PANCREAS: A PROPOS DE 4 CAS. Rejab H, Ben Ameer H, Beyrouiti Ml. Service de.

Vue par le radiologue : imagerie dans la lombalgie chronique de l'adulte : J. . Rhumatologie fait état d'éléments à la fois .. ces (3/4, flexion et extension de profil) ne seront .. le nom de discarthrose pseudo-pottique devra ... tera pas ici des tumeurs osseuses primitives, ...

Orthopédie pédiatrique: Jean-Philippe Cahuzac.

16 oct. 2017 . N°34 – décembre 2015 : La Minute Santé – La pseudo sciatique du coureur, qu'est-ce que c'est ? Interview du Dr Gremion et José Milliet.

Jours Cash : Volume 4, Tumeurs osseuses, Imagerie rhumatologique et orthopédique, J.D. Laredo, Marc Wybier, Sauramps Eds. Des milliers de livres avec la.

Tumeurs osseuses bénignes. F. Chotel, F. . Rhumatologie pédiatrique . J. A. Herring 3 tomes . Chaque année, 4 conférences d'orthopédie pédiatrique sont publiées dans le «livre . Connaître les indications de l'imagerie ... Connaître la symptomatologie (forme pseudo-tumorale) et la prise en charge thérapeutique.

25 mai 2010 . 4. Code de la Propriété Intellectuelle. articles L 335.2- L 335.10 . Valeur de l'IRM de diffusion dans la caractérisation des tumeurs . 2ème sous-section : (Radiologie et imagerie médicale) . 1ère sous-section : (Rhumatologie) ... osseuses et des parties molles de l'OMS

(2002) (14) en lésions bénignes.

Le tome 4 d'Imagerie rhumatologique et orthopédique est consacré aux tumeurs et pseudo-tumeurs osseuses. Comme dans le reste de cet ouvrage, le texte se.

Gérard Delépine et al IV international Symposium Limb salvage in musculoskeletal oncology . Tumeurs malignes primitives, 3, 1, 1 E1, in « Tumeurs osseuses de l'appareil locomoteur ». . Therapeutiques rhumatologiques » coordonné par T. Bardin et D. Kuntz, .. Revue de chirurgie orthopédique, 2000, 86 : 265-277.

7 nov. 2017 . Any Role for cement fixation ... Allongement osseux par clou motorisé après résection de tumeur .. des membres inférieurs dans la dysplasie pseudo-achondroplasique. .. site opératoire en orthopédie traumatologie - optimisation du suivi, ... Le délai moyen de prise en charge en rhumatologie après la.

INTRODUCTION 1 Le terme de tumeurs neuroectodermiques primitives, (PNET) . années au service de traumatologie orthopédie du CHU Ibn Sina de Rabat, . osseuse radiologique initiale tomodensitométrie (3)(4) et en imagerie par .. agit d'une tumeur des parties molles, bien limitée, avec aspect de pseudo capsule,.

S'inscrire au Club dermaweb. Identification. Votre email. Mot de passe. Confirmer mot de passe. Informations personnelles. Titre : -- Choisissez --, Docteur.

Découvrez Imagerie rhumatologique et orthopédique ainsi que les autres livres de au . et orthopédique Tome 4, Tumeurs osseuses ; Pseudo-tumeurs osseuses.

Diagnostic: Positivité d'au moins 4 des 11 critères suivants 1. Érythème ... La synovite villonodulaire (SVN) est une tumeur synoviale bénigne rare articulaire,.

Premier semestre. I- Certificat d'Anatomie Pathologique, Pharmacologie, Imagerie : . Tumeurs et pseudotumeurs du foie. 1 heure. 1 heure . IV- Certificat des Maladies de l'appareil urinaire . Pseudotumeurs et tumeurs osseuses bénignes. Pathologie . 1- Orthopédie (26H). Intitulé du . 2- Rhumatologie (22H). Intitulé du.

Imagerie rhumatologique et orthopédique tome 4 - tumeurs osseuses et pseudo-tume.

LAREDO/WYBIER/B · Zoom · livre imagerie rhumatologique et.

«Imagerie rhumatologique et orthopédique» est organisé en quatre tomes: Le tome 1: traite des affections générales, rhumatologiques pour la plupart, qui.

12 févr. 2016 . Coeur -- Maladies -- Imagerie -- Ouvrages illustrés ... Imagerie rhumatologique et orthopédique. [Tome 4], Tumeurs osseuses, pseudo-tumeurs osseuses [Texte imprimé] / sous la direction de Jean-Denis Laredo, Marc Wybier.

L'exploration en imagerie des ménisques en pédiatrie repose principalement . Ainsi pourra-t-on reconnaître une anomalie de densité osseuse, une dysplasie . un certain nombre de troubles notamment rhumatologiques et orthopédiques. . Parmi les tumeurs osseuses malignes primitives, l'ostéosarcome siège près du.

5 juin 2015 . Résumé :Le tome 4 d'Imagerie rhumatologique et orthopédique est consacré aux tumeurs et pseudo-tumeurs osseuses. Comme dans le reste.

13 févr. 2012 . La Rhumatologie est la spécialité qui s'attache . articulaire aigu de la goutte (4). .. avec des dépôts de calcium, et la pseudo-polyarthrite rhizomélique (17) qui .. La Scintigraphie osseuse, l'Imagerie par Résonance .. lesquelles on trouve le facteur de nécrose tumorale alpha (le TNF α) et les interleu-.

7 juin 2015 . Le tome 4 d'Imagerie rhumatologique et orthopédique est consacré aux tumeurs et pseudo-tumeurs osseuses. Comme dans le reste de cet.

4 3) THE POLY-TRAUMATIZED PATIENT WITH FRACTURES: A . 13 12) IMAGERIE RHUMATOLOGIQUE ET ORTHOPEDIQUE : Tumeurs osseuses pseudo-tumeurs osseuses (J.D. Laredo / Sauramps Médical) . .. Ce tome a été rédigé avec la collaboration de 40 praticiens experts en imagerie médicale, radiologie.

22 juin 2017 . Information trouvée : Médecin, service de radiologie osseuse, Hôpital . 046134646 : Pratique radiologique en rhumatologie Tome I, [Texte imprimé] .. 186164904 : Imagerie rhumatologique et orthopédique 4, Tumeurs osseuses, . et orthopédique 5, Tumeurs osseuses et pseudo-tumeurs des tissus mous.

29 mai 2016 . Le tome 5 d' Imagerie rhumatologique et orthopédique est consacré aux . Tumeurs et Pseudo-tumeurs des tissus mous . anatomopathologiste spécialiste des tumeurs osseuses et du Dr . Chapitre 4 – Tumeurs synoviales.

Stratégie diagnostique et prise en charge des métastases osseuses révélatrices en Milieu Rhumatologique : A Propos de 49 cas. Afef.Feki, Rim.Akrout, Mariem.

Imagerie rhumatologique et orthopédique " est organisé en quatre tomes : Le . partie consacrée aux tumeurs et aux lésions qui simulent une tumeur des os et.

N°123 - Tome 13 - novembre 2009 - Réflexions Rhumatologiques . mieux identifié (4), un virus lent, de la famille des paramyxovirus, serait l'élément . In « la maladie osseuse de Paget », sous la direction de PJ Meunier, ... particulier de fractures et de tumeurs, ostéosarcomes et ... nécessité de chirurgie orthopédique...).

28 nov. 2012 . Radios du rachis : F + P + 3/4 centrées sur le niveau lésionnel sans retarder la prise en . Tumeurs osseuses primitives bénignes et malignes : .

Pneumologie. VII. Rhumatologie . Tumeurs malignes - Tumeur maligne, affection maligne du tissu lymphatique ou hématopoïétique . médullaire touchant les trois lignées, avec moelle osseuse . Tumeurs malignes. II. Cardiovasculaire. III. Endocrinologie - Métabolisme. IV. . Il convient d'exclure de ce cadre les pseudo-.

4. Introduction. 11. 1. La radioprotection des patients : une obligation légale. 2. . Le Guide du bon usage des examens d'imagerie médicale est le fruit d'un .. L'IRM n'est indiquée que dans le cas de formes compliquées, pseudo-tumorales ou à . l'encéphale en IRM, meilleure analyse des structures osseuses en TDM).

www.ortho-rhumato.be JUIN JUILLET 2014 VOL 12 - N°3 ... ORTHO. TUMEURS ET PSEUDOTUMEURS DE LA MAIN: LÉSIONS CALCIFIÉES. Ahmed Larbi.

Laredo, Marc Wybier, David Noté 0.0/5: Achetez Imagerie rhumatologique et orthopédique : Tome 4, Tumeurs osseuses ; Pseudo-tumeurs osseuses de.

18 avr. 2014 . archive for the deposit and dissemination of sci- entific research .. Rhumatologie (50.01). M. FENICHEL . Chirurgie Orthopédique et Traumatologique (50.02). M. . Radiologie et Imagerie Médicale (43.02). M. PAQUIS .. D. Transfert des forces de charge et densité osseuse... . C. Pseudotumeurs ...

Imagerie rhumatologique et orthopédique. Tome 4, Tumeurs osseuses ; Pseudo-tumeurs osseuses - Jean-Denis Laredo, Marc Wybier, David Petrover, Gérard.

La Rhumatologie est étroitement liée à la Médecine Interne, l'orthopédie et la . Myélome; Infections osseuses et articulaires; Tumeurs osseuses et . liquide articulaire, BK).

Rhumatologie. Examens complémentaires. Imagerie . 4) Manifestations rénales: . La pseudo-polyarthrite Rhizomélique et la maladie de Horton sont.

Visitez eBay pour une grande sélection de pseudo. Achetez en . Imagerie rhumatologique et orthopédique : Tome 4, Tumeurs osseuses ; Pseudo-tum. Neuf.

Pour les tumeurs des parties molles, il existait 4 patients perdus de vue qui . rhumatologique. .. les bilans d'imagerie des tumeurs des parties molles et osseuses. ... pseudo tumeur type malformation artério veineuse ou myosite ossifiante . consultation onco-orthopédique dont 76 tumeurs osseuses et 24 tumeurs des.

Les tumeurs primitives malignes des tissus mous ou para-ostéales sont .. L'exostose en tourelle (Figure 4) correspond à une excroissance osseuse développée à . avec une prolifération de cellules fusiformes pseudo-sarcomateuses la première ... de calcium dihydraté Imagerie

rhumatologique et orthopédique-affection.

download Imagerie rhumatologique et orthopédique : Tome 4, Tumeurs osseuses ; Pseudo-tumeurs osseuses by Jean-Denis Laredo ebook, epub, for register.

Sao Tome-et-Principe. .. Sarcoïdose osseuse de forme disséminée pauci-symptomatique : à propos de 2 . Sarcoïdose rénale à forme pseudo-tumorale révélatrice de l'affection. .. A propos de 4 cas. ... Schéma fondamental des indications thérapeutiques en orthopédie .. Une observation inhabituelle en rhumatologie.

INTITULE DU DIPLOME : IMAGERIE OSTEO-ARTICULAIRE SUR INTERNET. UFR ou .. Approche épidémiologique et diagnostique des tumeurs osseuses. 1.

21 mars 2013 . LES TUMEURS OSSEUSES BENIGNES DE LA MAIN : 4. FIGURE 36: KYSTE SYNOVIAL DE LA FACE DORSALE DU ... orthopédique de l'Hôpital militaire et d'instruction Mohamed V, .. Sur une série de 134 IRM de tumeurs et pseudotumeurs du poignet et de la .. La main rhumatologique 2004.

Histoire des Sciences médicales, Tome L N°1-2016, P29. .. à la maladie d'Ehlers-Danlos et davantage penser à un Pseudo xanthome élastique, .. La deuxième patiente a été opérée pour des tumeurs et a présenté des troubles de ... de tous les tissus conjonctifs qui constituent notre corps aussi bien osseux que cutané.

Imagerie Rhumatologique Et Orthopédique Tome 4 Tumeurs Osseuses . Imagerie rhumatologique et orthopédique : Tome 5, Tumeurs et pseudo-tumeurs des.

Fnac : Volume 4, Tumeurs osseuses, Imagerie rhumatologique et orthopédique, J.D. Laredo, Marc Wybier, Sauramps Eds". Livraison chez vous ou en magasin.

4. Pr. BENSOUHA Mohamed. Anatomie. 5. Pr. BENOSMAN Abdellatif. Chirurgie Thoracique. 6. . HASSOUNI. Rhumatologie . Traumatologie Orthopédie. 23. .. Les exostoses sont des tumeurs condensantes à développement extra-osseux .. Le bilan d'imagerie permet d'apporter des éléments en faveur d'une évolution.

1995 - IMAGERIE DE L'OS ET DE LA MOELLE OSSEUSE (épuisé). 1996 - LA . OU DES PARTIES MOLLES D'ALLURE TUMORALE .. Rhumatologie. .. c) L'IRM montre un aspect pseudo-tumoral pouvant également évoquer une myosite ossifiante. .. teur (Tome IV) JL Brasseur, D Zeitoun-Eiss, J Renoux, P Grenier.

Service d'Orthopédie Rhumatologie - CHU de Charleroi . des éosinophiles qui sont à la base de l'inflammation asthmatique et les IL-4 stimulent la .. friction sur la protubérance osseuse, ou encore un conflit avec les tendons ... La chirurgie tumorale, impliquant le sacrifice d'une racine envahie risque de léser l'artère.

Tumeurs malignes rares de l'ovaire - Prise en charge diagnostique et thérapeutique .

Techniques d'imagerie en chirurgie orthognathique - Recommandations de Bonne .. à l'initiative de la Société Française de Rhumatologie (SFR) et du Groupe de .. Métastases osseuses des cancers du poumon - novembre 2016

. des anomalies de fonctionnement cardiaque, et un pseudo-hermaphrodisme. . et de la zone osseuse située en dessous du cartilage (d'où le terme de laminaire). . certains cas, une intervention orthopédique, et de reconstruction plastique. . une déformation du genou secondaire à la présence d'une tumeur (blanche).

5 juin 2015 . Imagerie Rhumatologique Et Orthopedique Tome 4 - - Tumeurs Osseuses Et Pseudo-Tume Occasion ou Neuf par Laredo/Wybier/B.

Puisque le diagnostic des anomalies osseuses repose principalement sur les radiographies il . b) l'atlas avec l'arche postérieur (4), les deux branches latérales de cette arche (5), les . pseudo I.B. et non à une invagination du pourtour du trou occipital. . Les atteintes tumorales métastatiques en sont aussi la cause (3).

Tumeurs osseuses : Profil épidémiologique et prise . Professeur agrégée de traumato-

orthopédie ... 81. 3-LES TROUBLES OSSEUX : 81. 4-AUTRES FACTEURS: 82. IV.ETUDE .
8-TUMEURS ET PSEUDO-TUMEURS GRAISSEUSES: . Les progrès de l'imagerie, le
développement du traitement multidisciplinaire avec.

Il s'agit d'une infection osseuse, presque toujours subaiguë, presque . Orthopédie infantile,
Professeur Oreste Battisti, ULg,. - 4 - de fièvre, il peut y avoir un ... pathologie organique :
orthopédique, traumatologique, rhumatologique, viscérale. ... Tableau 1 : Tumeurs et Pseudo-
Tumeurs Osseuses (liste non exhaustive).

18 mai 2017 . Imagerie. Pied diabétique, Mal perforant plantaire ++. Inflammation .. Hématurie
précédant le RAU : causes infectieuses ou tumorales (cf. fiche Hématurie) . En cas de SLO,
apport hydrosodé IV pour compenser les pertes .. Lésions osseuses, muqueuses, sensitivo-
motrices du crâne et de la face

TICEM Docteur Christian MARCELLI Service de Rhumatologie, C.H.U., Caen . L' Imagerie
par Résonance Magnétique permet un diagnostic très précoce ; elle a .. Le diagnostic d'ostéite
est évoqué devant des douleurs osseuses localisées, .. Tumeur osseuse : - Pour cette hypothèse
: douleurs d'horaire inflammatoire.

15 févr. 2016 . You must read Imagerie Rhumatologique Et Orthopedique : Tome 4, Tumeurs
Osseuses ; Pseudo-tumeurs Osseuses PDF Download Free.

download Imagerie rhumatologique et orthopédique : Tome 4, Tumeurs osseuses ; Pseudo-
tumeurs osseuses by Jean-Denis Laredo epub, ebook, epub,.

RHUMATOLOGIE .. bénignes (ménangiomes de grade I), ces tumeurs peuvent aussi évoluer
de . présentant un nombre de mitoses supérieur à 4 pour 10 champs (x400) en . en fait de
pseudo inclusions réalisées par des invaginations du cytoplasme. ... c'est la réaction osseuse de
voisinage qui peut être révélatrice.

Découvrez et achetez Imagerie rhumatologique et orthopedique tome 4- tumeurs et pseudo-
tumeurs osseuses et tissus mous.

5 juin 2015 . IMAGERIE RHUMATOLOGIQUE ET ORTHOPEDIQUE TOME 4 - TUMEURS
OSSEUSES ET PSEUDO-TUMEURS OSSEUSES.

Clinique Imagerie Raisonnement Diagnostic .. 106 Références Imagerie rhumatologique et
orthopédique - Tome 4, Tumeurs osseuses Pseudo-tumeurs.

Tumeurs. Parties Molles · Osseuses · Pseudo Tumeurs · Lipomes . En général, les érosions
osseuses intéressent de façon prédominante la tête . peut également être associée à une tumeur
osseuse épiphysaire ou synoviale. . in Imagerie rhumatologique et orthopédique. Tome 2.
Sauramps Medical, 2013, p1533-1539.

1 nov. 2013 . Publié en 2 tomes en 2005 et 2008, le traité d'imagerie musculosquelettique s'est
imposé comme un livre phare, la référence en langue.

La DF est une maladie des cellules souches osseuses, due à une . FGF-23, par les cellules
ostéoblastiques mutées (4, 5). Cette anomalie peut . rhumatologie, pôle Appareil loco- .
tômes sont notés avant l'âge de 15 ans dans 80 % . un caractère pseudo-inflammatoire, de
repos, sans ... mant en kyste ou en tumeur.

Radiologie et imagerie médicale. Cancérologie ; . Chirurgie orthopédique et traumatologique.
Neurologie . Rhumatologie. Pneumologie ; ... 2.2.4 Gènes connus pour donner des anomalies
oculaires, dont le rôle dans les ... de décès par tumeur osseuse, pathologie cardiovasculaire ou
cause inconnue que dans la.

1 – interpréter l'imagerie. 2 – Prise en charge ? Page 4 . CAS 4 : • Femme de 25ans. •

Céphalées aiguës après avoir fait un footing. • 1-interpréter imagerie .. Pas de lésion osseuse
traumatique .. Tumeur pulmonaire gauche ... portal. Pseudo-anévrysme de l'artère splénique ...
ORTHOPEDIE .. RHUMATOLOGIE.

IMAGERIE RHUMATOLOGIQUE ET ORTHOPEDIQUE TOME 4 - TUMEURS OSSEUSES

ET PSEUDO-TUME. Auteur : LAREDO/WYBIER/B.

Chirurgie orthopédique, traumatologique et réparatrice .. TUMEUR. — A propos d'une tumeur maligne de l'uretère, par J.P. THOMAS, ... SUPPLEMENT AU NUMERO 2, TOME 4, FEVRIER 1976, DE - MEDECINE ET ... et anéodermie pseudo-tumorale type Schwen- .. osseuses étendues après destructions accident.

1 avr. 2016 . 11h50 Hémangiomes et malformations vasculaires osseuses . 14h40 Actualité de la pseudo-polyarthrite rhizomélitique . Service de rhumatologie, Centre Viggo Petersen, Hôpital LARIBOISIÈRE ... sous-cutanés ont plus de neurofibromes internes et de tumeurs ... L'apport de l'imagerie est à l'honneur.

Teaching For Learning (Professional Practice Series) . Imagerie Rhumatologique Et Orthopédique Tome 4 - Tumeurs Osseuses Et Pseudo-Tumeurs Osseuses.

download Imagerie rhumatologique et orthopédique : Tome 4, Tumeurs osseuses ; Pseudo-tumeurs osseuses by Jean-Denis Laredo epub, ebook, epub,.

DIAGNOSTIC ET TRAITEMENTS DES TUMEURS OSSEUSES PRIMITIVES . 4.

EXEMPLES DE TUMEURS PRIMITIVES DES OS. 4.1. Tumeurs bénignes . tumeur. Les données cliniques et d'imagerie permettent d'orienter le ... d'exostoses → complications orthopédiques +++, dysharmonie de croissance, il existe un.

Imagerie Rhumatologique Et Orthopédique Tome 4 - Tumeurs Osseuses Et Pseudo-tume. Laredo/wybie/b. Livre en français. 1 2 3 4 5. 172,95 €. Expédié sous.

CLINIQUE NOLLET - Orthopédie - Rhumatologie - Arthroscopie - Médecine . L'imagerie comporte les clichés standards les deux genoux comparatifs, .. Elle peut aussi être thérapeutique en retirant les chondromes ou la tumeur bénigne. ... La radiographie permet cependant d'éliminer une pathologie osseuse ou.

Orthopédie Traumatologie - Secourisme .. 3. MAITRES ASSISTANTS. Mr Bakary MAIGA. Immunologie. 4. ASSISTANTS . Rhumatologie/Dermatologie ... Vingt cas de tumeurs osseuses malignes primitives dans le service de chirurgie . L'imagerie représente un examen capital dans la démarche diagnostique et la.

11 déc. 2013 . Imagerie Orthopédique rhumatologique Et Tome 4 Tumeurs OSSEUSES Et Pseudo-Tumeurs OSSEUSES - Laredo;. Type: Livre; Support: T.

Imagerie rhumatologique et orthopédique. Volume 4, Tumeurs osseuses, pseudo-tumeurs osseuses. Paru le : 05/06/2015. Éditeur(s) : Sauramps médical.

1 juil. 2013 . 4. Service d'orthopédie, aZ Sint-maarten, Duffel-mechelen. Un joueur de . physe pubienne ou une tumeur osseuse de l'os pubis. Un bon.